

Fracturas nasales

D Barnabé
T Briche
P Lepage
P Rondet
JF Gouteyron
M Kossowski

Resumen. – Las fracturas nasales son la consecuencia más frecuente de los traumatismos de la cara. La evaluación clínica y los estudios complementarios permiten determinar las eventuales deformaciones, así como las lesiones asociadas. Tanto la indicación terapéutica como los medios que se utilizan se basan en el análisis de los desplazamientos.

© 2002, Editions Scientifiques et Médicales Elsevier SAS, París. Todos los derechos reservados.

Palabras clave: fractura nasal, fractura del tabique, traumatismo facial.

Introducción

Los traumatismos craneofaciales frecuentemente afectan a la nariz, verdadero parachoques de la cara. En las lesiones producidas por estos traumatismos se afecta no sólo al esqueleto de la nariz (fracturas de los huesos propios y del tabique) sino también a las estructuras de sostén. Estas lesiones deben ser tratadas, pues si se las descuida causan secuelas estéticas y/o funcionales.

Anatomía

SITUACIÓN

Habitualmente, la cara se divide en tres segmentos:

- superior o craneal (techo de la órbita, región nasoetmoidal, senos frontales);
- medio, entre el arco dental superior y la región frontal;
- inferior o mandibular.

En sentido vertical se distinguen el tercio medio o central, separado de los tercios laterales por una línea vertical que pasa por el cuarto interno de la órbita.

La nariz es una pirámide oseocartilaginosa situada en el tercio medio del tercio central de la cara, exactamente debajo de la región frontal. La ubicación y la prominencia de la nariz la convierten en una zona expuesta de la cara, lo que explica las lesiones que la afectan.

Dominique Barnabé : Spécialiste des hôpitaux des Armées.

Thierry Briche : Spécialiste des hôpitaux des Armées.

Pierre Lepage : Spécialiste des hôpitaux des Armées.

Jean-François Gouteyron : Professeur agrégé du service de santé des Armées.

Michel Kossowski : Professeur agrégé du service de santé des Armées.

Service d'oto-rhino-laryngologie et de chirurgie cervicofaciale, hôpital interarmées Percy, 101, avenue Henri-Barbusse, 92141 Clamart cedex, France.

Philippe Rondet : Spécialiste des hôpitaux des Armées, 4, rue de la Paix, 94250 Gentilly, France.

CONSTITUCIÓN DE LA PIRÁMIDE NASAL

■ Parte ósea

La parte ósea representa un tercio incluso la mitad superior de la pirámide nasal. Está formada por tres elementos óseos: el hueso propio de la nariz, la rama ascendente del maxilar superior y el hueso frontal. Los huesos propios de la nariz son láminas óseas pares y simétricas, delgadas y frágiles. Se apoyan hacia atrás y lateralmente sobre estructuras óseas compactas que constituyen zonas de resistencia y que forman parte de los pilares caninos: las ramas ascendentes de los maxilares superiores. Hacia arriba, los huesos propios de la nariz toman contacto con la escotadura nasal del hueso frontal, que se prolonga en la espina nasal, muy gruesa, formando una articulación en ángulo diedro. Ésta es una zona extremadamente resistente.

Lateralmente y hacia arriba, a ambos lados de la escotadura, la apófisis orbitaria interna del hueso frontal se articula con la apófisis ascendente del maxilar superior y contribuye a formar la región posterior y superior de la nariz ósea.

Esta estructura ósea oculta y protege elementos mucho más frágiles, en especial el etmoides. Las caras laterales de las masas laterales del etmoides contribuyen a formar la pared interna de la órbita; las caras superiores, a la formación del compartimiento anterior de la base del cráneo y la lámina perpendicular del etmoides, a la formación de la parte superior del tabique nasal. El conducto nasolagrimal es una zona débil y representa el límite entre las estructuras compactas y las frágiles. El ligamento palpebral interno se inserta en la cresta lagrimal anterior, por lo que contribuye a mantener en su lugar al canto interno.

Las fracturas de la nariz ósea afectan en primer lugar a las zonas más frágiles (los huesos propios de la nariz). Según la importancia del traumatismo y del impacto, es posible que resulten afectadas las líneas de sostén (pilares, escotadura nasal del frontal, espina frontal) y que se lesionen las estructuras frágiles que ellas protegen.

■ Parte cartilaginosa

La parte cartilaginosa está formada por los cartílagos laterales de la nariz, los cartílagos alares y el cartílago del tabique, los que contribuyen a mantener la forma de la pirámide nasal.

El cartílago lateral se une hacia arriba con el hueso nasal; por la línea media está soldado al cartílago del lado opuesto y al cartílago del tabique. Los cartílagos alares mayores tienen la forma de una U abierta hacia abajo y presentan dos partes:

- una parte media, que contribuye con su homóloga opuesta a la formación de la columela nasal;
- una parte lateral y ancha, que le da relieve al ala de la nariz. Su borde anterior forma el borde libre de las narinas.

La unión de las dos ramas forma la punta de la nariz.

El cartílago del tabique es cuadrangular y se intercala entre: hacia arriba y atrás, la lámina perpendicular del etmoides; hacia abajo y atrás, el vómer, situado entre la cresta incisiva hacia abajo y adelante y el esfenoides, hacia arriba y atrás. Su borde anterosuperior, que se extiende desde el borde inferior de la unión de los huesos propios de la nariz hasta el lóbulo nasal, está unido a los cartílagos laterales en todo su trayecto. Su borde anteroinferior, entre el lóbulo y la espina nasal, se insinúa entre las hojas medias de los cartílagos alares. Los cartílagos pueden estar fracturados o desprendidos de sus puntos de fijación al hueso.

Epidemiología

RIÑAS

En algunas series, ocupan el primer lugar ^[27, 40]. En el 75 % de los casos las protagonizan hombres jóvenes.

ACCIDENTES EN LA VÍA PÚBLICA

Con la utilización del cinturón de seguridad y el equipamiento generalizado de los vehículos con bolsas inflables, han disminuido la frecuencia y la gravedad de los traumatismos faciales. Tanto los peatones como los que circulan en vehículos de dos ruedas son quienes resultan particularmente vulnerables, ya sea por el impacto con el vehículo o por la caída. De acuerdo con la estadística de Heymans ^[16], en los accidentes en la vía pública intervienen: peatones en el 31 % de los casos, automóviles en el 30 %, bicicletas en el 21 % y ciclomotores en el 10 % de los casos.

ACCIDENTES DEPORTIVOS

Puede producirse un traumatismo nasal aislado o ser parte integrante de un traumatismo más complejo. En el 70 al 80 % de los casos la persona es joven (segunda década de la vida) y de sexo masculino ^[5, 30, 31, 40].

CAÍDA

En el 47 % de los casos, según Heymans ^[16] afecta a personas que se hallan en los dos extremos de la vida: niños o personas de edad avanzada con visión defectuosa y medicación múltiple. Tanto las consecuencias de la caída como el tratamiento son específicos. En la serie de Thaller ^[40], la caída representa el 8 % entre las causas de las fracturas nasales.

Fisiopatología: impactos y consecuencias de las lesiones

Las fracturas nasales afectan tanto a los huesos propios de la nariz como al tabique nasal.

En cuanto a las fracturas de los huesos propios de la nariz, se deben distinguir las fracturas desplazadas y las no desplazadas. El desplazamiento varía según sean la velocidad, la fuerza y la dirección del impacto. Cuando existe desplazamiento se produce siempre la fractura del tabique oseocartilaginoso:

- si el impacto se sitúa sobre la arista cartilaginosa: la fractura del tabique oseocartilaginoso produce el desprendimiento de la fijación superior a los huesos propios de la nariz;
- si el golpe se produce en el borde inferior del tabique: la fractura del tabique oseocartilaginoso implica una fractura de la espina nasal;
- en los casos de fractura conminuta, la fractura del tabique oseocartilaginoso se produce por un mecanismo de hundimiento por debajo de un hueso propio, también hundido.

IMPACTO LATERAL

Según Heymans es la forma más frecuente ^[16]. Por lo general, se produce como consecuencia de un traumatismo que se produce a velocidad lenta: caída o golpe de puño.

■ Consecuencia en los huesos propios de la nariz

La cresta nasal permanece intacta pero desviada; el tabique nasal, aunque fracturado, no presenta daños graves.

Según sea la importancia del impacto, se distinguen:

- hundimiento unilateral: aparece hundido un solo hueso propio de la nariz. La cresta y la punta de la nariz permanecen alineados sobre la línea media del rostro;
- escoliosis nasal: la cresta nasal está desviada y forma un ángulo hacia el lado opuesto al del impacto. La punta permanece alineada con el eje central y sobresale la columela nasal que permanece alineada con el filtrum;
- nariz desviada lateralmente: el tabique se rompe, provocando el desplazamiento de la punta hacia el lado opuesto.

En este traumatismo por impacto lateral, las líneas de ruptura habitualmente se ubican más cerca del hueso propio de la nariz del lado del impacto y más cerca de la apófisis ascendente del lado opuesto al impacto.

■ Consecuencias sobre el tabique

La fractura puede ser aislada, a veces se manifiesta como un hematoma del tabique. Cuando se fractura el tabique cartilaginoso, el desplazamiento provoca una desviación de la punta de la nariz. Teniendo en cuenta la elasticidad del cartílago, el traumatismo debe ser violento y el impacto debe afectar a la punta de la nariz. En cuanto a la parte ósea del tabique, se hallará fracturada siempre que exista una deformación de la pirámide ósea.

IMPACTO FRONTAL

El impacto anteroposterior produce habitualmente fracturas del tabique cartilaginoso. Son más graves que las descritas precedentemente.

■ Impacto directo anteroposterior

Consecuencias sobre los huesos propios de la nariz

Se distinguen:

- la fractura llamada «en escalón». La cresta nasal se mantiene en el plano sagital pero denota una depresión que desaparece rápidamente por el edema;
- impactación del dorso. La fractura se produce entre los dos huesos propios de la nariz fracturados paralelamente, cuando las apófisis ascendentes han resistido el golpe;
- las fracturas conminutas. Escapan a toda sistematización;

— las dislocaciones orbitonasales. El impacto es aún más violento que en los casos anteriores. La pirámide nasal impacta como una verdadera cuña ósea entre las apófisis ascendentes del maxilar superior que se rompen, hundiendo el unguis y el etmoides, que son estructuras frágiles y producen trazos de fisura que irradian hacia la lámina cribosa. De frente, la nariz se presenta ensanchada y las hendiduras palpebrales anormalmente separadas. De perfil, la retrusión nasal resulta evidente.

Consecuencias sobre el tabique

Cuando se produce una fractura del tabique, generalmente es vertical (fractura de Chevalet).

■ Impacto ascendente o descendente

Consecuencias sobre los huesos propios de la nariz

Pueden producirse las lesiones descritas precedentemente. En el caso más grave, dichos impactos pueden originar dislocaciones orbitonasales y etmoidofrontales. A las lesiones anteriores se agrega la fractura de la raíz frontal de la nariz, la fractura de la pared anterior del seno frontal, con o sin depresión. La pared posterior del seno frontal también puede estar fracturada, con retroceso de las estructuras óseas anteriores.

Estas fracturas han sido descritas en un fascículo especial (cf. fascículo 20-480-A-10).

Consecuencias sobre el tabique

Se han descrito fracturas horizontales (fracturas de Jarjavay) con luxación condrovomeriana. En caso de traumatismo inferior, es clásica la fractura de la espina nasal.

Diagnóstico: examen facial

Cuando no existen urgencias o cuando éstas han sido tratadas, el médico realizará un examen sistemático y completo de las lesiones faciales^[35].

ANAMNESIS

Precisa las circunstancias en que se produjo el traumatismo. Cuando el paciente está inconsciente se interrogará a las personas del entorno. Se averigua qué grado de violencia tuvo el golpe, así como la velocidad relativa y la dirección del impacto (accidente en la vía pública, en el trabajo, deportivo o por riña).

Deben investigarse especialmente:

- antecedentes de traumatismos nasales;
- patología asociada;
- existencia de tratamientos: anticoagulantes, antiinflamatorios.

EXAMEN FÍSICO

■ Inspección

La inspección del paciente de frente y de perfil, deberá investigar:

- deformaciones. Paciente, con la cabeza levantada. El examinador se ubica primero delante y después detrás del herido. Puede recurrirse a una fotografía o a algún elemento de identificación disponible. La deformación está a veces oculta por el edema o por un hematoma. Se debe examinar el eje de la pirámide nasal, su simetría, la proyección de la punta según una línea media que parte del medio de la frente, pasa por la punta de la nariz y termina en el centro del mentón;

— heridas, que determinan si son fracturas abiertas o cerradas;

— epistaxis deglutida en la cavidad bucal, con la ayuda de un bajalengua.

Se explorarán los órganos adyacentes: ojos y vías lagrimales. La visión se evalúa por la visualización de los dedos del médico que realiza el examen. Si se observa lagrimeo, se realiza una prueba de permeabilidad de las vías lagrimales con fluoresceína, cuya salida se produce bajo el cornete inferior, después de instilarla en el fondo de saco lagrimal, en el canto interno. Se sospechará la existencia de lesión oculoorbitaria cuando se observe:

- telecanto superior a 35 mm;
- descenso del globo ocular;
- hematoma en forma de «anteojos».

■ Palpación externa

Se realiza con guantes, con el índice y el pulgar cubiertos con vaselina para permitir el deslizamiento fácil y no traumático y de manera suave y prudente. Esta palpación resulta a menudo más útil que la inspección, debido a la rápida instalación de edema considerable. Se investigarán:

- puntos dolorosos;
- «silla de montar»;
- desprendimientos;
- asimetrías;
- crepitación que señala la presencia de enfisema.

■ Examen endocavitario

Se inicia con una rinoscopia anterior, realizada después de quitar un eventual taponamiento inicial. Este examen se completa mediante un examen con endoscopio rígido, utilizando óptica de 0 o 30 grados. No siempre se realiza una endoscopia flexible^[35]. Se deberá investigar:

- hematoma del tabique, tumefacción blanda, que se hunde cuando se presiona, de forma redondeada, a uno y otro lado del tabique, de color oscuro, tensa o fluctuante;
- deformación en la porción cartilaginosa de la nariz;
- heridas en la mucosa.

Si existe sangrado, la rinoscopia permitirá ubicar el origen de la epistaxis.

En los traumatismos violentos se realiza en general la prueba de la compresa, en la cual se observa una aureola clara en la periferia de la mancha de sangre, que revela la presencia de líquido cefalorraquídeo. La salida de líquido claro sin hemorragia asociada, constituye un fuerte indicio de licuorrea. Se investigará entonces la presencia de glucosa en tira reactiva. También se puede utilizar la determinación de β 2-transferrina.

Después, se realiza el examen endobucal en busca de lesiones asociadas. Se exploran las superficies óseas que hayan podido escapar a la palpación cutánea, recorriendo con el dedo los vestíbulos superiores e inferiores hasta las ramas maxilares. Se estudia la articulación dental, en busca de un contacto dental precoz, del descenso de la línea entre incisivos. Se buscarán fracturas del arco dental comprobando la movilidad de los grupos dentales uno por uno y con relación al macizo facial y a la movilidad de este último con relación al cráneo, para investigar una posible disyunción craneofacial: en este caso, la fractura nasal sería parte integrante de un traumatismo más complejo. El examen culmina con la investigación de la posible hipoestesia del nervio trigémino en el territorio infraorbitario o de diplopía, que indican la presencia de una fractura orbitaria. Si existe lagrimeo, debe sospecharse la falta de permeabilidad de la vía lagrimal y se realizará una prueba con fluoresceína.

DIAGNÓSTICO POR IMÁGENES

El diagnóstico por imágenes completa el estudio clínico inicial:

Según algunos autores, este estudio no debería utilizarse en forma sistemática cuando la fractura es clínicamente evidente [17, 35]; se recurre eventualmente a fotografías de identidad [5, 30].

Es posible enfrentarse a dos situaciones muy diferentes:

- traumatismo manifiestamente benigno, limitado a la pirámide nasal;
- traumatismo grave, debido a las lesiones asociadas (paciente politraumatizado, en quien el traumatismo nasal pasa a ser secundario) o debido al contexto (violencia del impacto; lesión clínicamente evidente de las estructuras adyacentes a la pirámide nasal).

■ *Traumatismo manifiestamente benigno*

Fotografías

Las fotografías en posesión del traumatizado permiten visualizar el estado anterior. En ciertos casos son suficientes. Asimismo, podrá ser útil tomar fotografías en el examen clínico, las que eventualmente pueden adquirir valor medicolegal. Se utilizarán las incidencias habituales previas a la rinoplastia (de frente, de perfil derecho e izquierdo, base de la nariz). Esta práctica deberá ser recomendada.

Radiografías convencionales

Poseen también un interés medicolegal [3]. No se solicitan en forma sistemática, dado que la clínica puede bastar por sí misma [17, 33, 35]. No existe correlación entre las categorías de fractura y los datos que aporta la radiología convencional. Según algunos autores, las radiografías son poco útiles para el diagnóstico en el adulto y difíciles de interpretar en el niño [16, 33].

Las radiografías solicitadas son las siguientes:

- radiografía de los «huesos propios de la nariz». Se realiza de estricto perfil, centrado en el borde inferior de las órbitas. No brinda una buena definición de los huesos propios de la nariz ni de las ramas ascendentes de los maxilares. A menudo se confunde la sombra de la impronta de los vasos con un trazo de fractura;
- algunos equipos médicos [3] requieren sistemáticamente la incidencia de Blondeau, o «placa nariz-mentón». Esta incidencia parece brindar menos información que la incidencia adyacente, posteroinferior, denominada de Waters. Sin embargo, a causa de la estructura en relieve de la pirámide nasal, la interpretación de estas incidencias es igualmente difícil y debe realizarse siguiendo las líneas descritas por Campbell y Mc Gregor [35].

Se han descrito asimismo otras incidencias, pero en la práctica, sólo se emplean corrientemente las mencionadas más arriba, pues se complementan entre sí [33]. Pueden citarse sin embargo:

- la incidencia de Gosserez-Tréheux, denominada de raíz/base; muy próxima a la incidencia de Tréheux, puede realizarse sin embargo con el paciente sentado. El rayo incide perpendicularmente al plano de Francfort y proyecta la bóveda nasal sobre el hueso frontal;
- la placa mordida con incidencia tangencial es de realización e interpretación dificultosas, debido a que se superponen los relieves óseos;
- la incidencia de perfil disociado de Gosserez. Se realiza aplicando una pequeña placa radiográfica dental sobre la cara lateral de la nariz. Esta incidencia explora la hemibóveda nasal homolateral y requiere en consecuencia, dos placas.

■ *Traumatismo grave*

Cuando el traumatismo es grave las incidencias clásicas son reemplazadas por la tomografía computadorizada (TC) que permite, además del diagnóstico de la fractura nasal, la exploración de las lesiones craneofaciales asociadas. Se realizan cortes axiales y coronales. Cuando no puedan practicarse cortes coronales sin poner en peligro la columna vertebral, pueden realizarse reconstrucciones a partir de finos cortes axiales. Actualmente, la tomografía computadorizada sigue siendo el mejor medio para el estudio de los traumatismos faciales, tanto en conjunto como en detalle. La TC permite realizar reconstrucciones tridimensionales cuando la indicación no es de primera urgencia. Permite evaluar una secuela o preparar una intervención de reconstrucción. Pero no es aconsejable requerirla en la evaluación inicial, teniendo en cuenta los falsos positivos y falsos negativos, los efectos de atenuación y los riesgos de la irradiación.

Las imágenes por resonancia magnética no encuentran aplicación en traumatología facial, a causa de su deficiente definición ósea. Puede ser útil para examinar el nervio óptico cuando se sospecha que ha sido afectado por un traumatismo. Según algunos autores tendría algún interés a las 48 horas de producida la fractura, porque permite diferenciar la sangre, la inflamación y el edema [16].

Formas clínicas

FORMAS ANATOMOPATOLÓGICAS

■ *Lesiones óseas*

Comprenden la estructura global de la pirámide nasal, cuyas categorías de lesión ya han sido vistas en lo que precede, o bien uno de los elementos de la estructura. Puede ser:

- una lesión aislada del hueso propio de la nariz, que provoca hundimiento o exteriorización del hueso propio o de un fragmento del mismo. Frecuentemente dicho desplazamiento se comprueba por el tacto, pues el edema postraumático oculta rápidamente los relieves de las deformaciones;
- una fractura de la espina nasal anteroinferior por traumatismo directo, que ocasiona un dolor evidente en la columela, hematoma del fondo de saco gingival a la altura del frenillo del labio superior, que en ocasiones se asocia con traumatismo de los incisivos. Una radiografía de perfil permite el diagnóstico;
- una fractura abierta, en la que se observa efracción cutánea relacionada con la fractura. Cuando existe perforación del plano mucoso, la reparación debe respetar reglas quirúrgicas definidas, para limitar las secuelas funcionales y estéticas.

■ *Lesiones cartilagosas*

Algunas involucran al cartílago del tabique: son fracturas verticales, denominadas fracturas de Chevalet o fracturas horizontales con luxación condrovomeriana de Jarjavay. La inspección comprueba la desviación de la punta, asimetría de las narinas y generalmente, hematoma del tabique. Otras lesiones afectan a los cartílagos laterales, desprendiéndolos del hueso propio de la nariz y a los cartílagos alares, que pueden presentar un «hachazo» en el cruce lateralis.

FORMAS SINTOMÁTICAS

■ *Formas hemorrágicas*

Debido a la gran vascularización de las fosas nasales, en ocasión de un traumatismo se observa frecuentemente epistaxis, que a menudo se detiene rápidamente. Su abundancia o su persistencia deben sugerir la existencia de una lesión vascular.

lar que generalmente se atribuye, en caso de hemorragia alta, a los vasos provenientes del sistema etmoidal y cuando el sangrado se origina en la región inferior, a los vasos provenientes de las ramas de la arteria maxilar interna. Debe tratarse rápidamente, mediante una hemostasia clásica por taponamiento, pero a veces requiere una intervención quirúrgica o una embolización y si es necesario, después se completa con reanimación.

Estas hemorragias se producen generalmente después de realizar maniobras para reducir la fractura.

■ *Formas respiratorias: obstrucción nasal*

La sensación de obstrucción nasal unilateral pronunciada puede ser indicio de una fractura del tabique. Se realiza sistemáticamente la búsqueda de un hematoma septal. Su aparición impone el tratamiento de urgencia, a causa del riesgo de sobreinfección y necrosis septal: deberá realizarse una punción o drenaje, colocándose después una mecha en la fosa nasal, para evitar su recidiva.

■ *Formas con equimosis «masivas»*

Por la plasticidad del revestimiento cutáneo facial, una fractura de la nariz produce rápidamente un edema con equimosis a veces impresionante, que comprende la pirámide nasal, las regiones infraorbitarias, es decir los párpados y después las regiones nasogenianas. Dicho fenómeno obstaculiza el examen clínico y debe realizarse un examen clínico secundario, una vez que el edema se disipa; ante una equimosis en «anteojos» se debe realizar una evaluación craneofacial completa.

■ *Formas con rinorrea acuosa*

Aunque de modo poco frecuente se observa en las fracturas de la nariz, su presencia sugerirá una lesión de la base del cráneo, sea una brecha osteomeníngea por impactación o una fractura irradiada.

FORMAS ASOCIADAS

Un traumatismo de la pirámide nasal, impresionante a veces sólo por su aspecto, no debe inducir a ignorar la necesidad de investigación de posibles lesiones asociadas.

■ *Formas asociadas a una lesión de la región craneofacial*

Esta sección no estará dedicada a tratar las lesiones traumáticas de la cara sino a enumerar su frecuente asociación, derivada de la estrecha relación existente entre las diversas estructuras, así como a la descripción, en ciertos casos, de su aspecto característico. Pueden ser esquematizadas en lesiones mediofaciales y laterofaciales.

En cuanto a las lesiones mediofaciales asociadas, pueden distinguirse:

- las del tercio superior de la cara, con afectación de la región frontal;
- las del tercio medio, en las que la fractura nasal se integra en un conjunto más complejo;
- la afectación del complejo frontonasomaxiloetmoido-frontal;
- las disyunciones faciales del tipo Le Fort en las que se asocia una alteración de la articulación dental;
- las lesiones del tercio inferior de la cara, con fracturas dentales o mandibulares.

En ciertos casos se asocian lesiones laterofaciales, siendo más frecuentes las asociaciones nasoorbitarias [24]. Aparte de la

nariz, las lesiones afectan las estructuras óseas orbitarias (pared interna y suelo de la órbita), las estructuras tegumentarias, ligamentosas (ligamento palpebral interno) y lagrimales (vía lagrimal y su saco). Se manifiestan clínicamente por un hematoma denominado en «anteojos», por alteración del punto del canto interno, diplopía e hipoestesia suborbitaria y en ocasiones, enfisema subcutáneo cuando el paciente se ha sonado la nariz. En caso de duda sobre la existencia de alguna de estas lesiones se debe realizar una tomografía computadorizada.

■ *Formas asociadas a una lesión de otra región*

Sólo se mencionará la asociación con un traumatismo craneal o de la columna cervical, cuya ocurrencia puede resultar extremadamente grave.

FORMAS SEGÚN LA EDAD

■ *Formas en el recién nacido*

El traumatismo nasal es una complicación clásica del parto distócico. La fractura se debe al apoyo forzado en el momento de la expulsión o a la utilización de fórceps. Puede involucrar aisladamente a la pirámide ósea y al tabique nasal. El resultado es la desviación de la nariz. Esta fractura no debe pasar inadvertida y debe recibir tratamiento ortopédico inmediato; de lo contrario existe el riesgo de que la deformación se agrave con el crecimiento.

■ *Formas en el niño*

Sus particularidades se deben al aspecto morfológico de la nariz del niño y a sus características estructurales y evolutivas. En el niño la nariz es pequeña y se sitúa más abajo que en el adulto, por lo cual es menos prominente y presenta un menor riesgo traumático. Su estructura es predominantemente cartilaginosa y aún flexible. Como su crecimiento no ha terminado, los núcleos permanecen expuestos. Por este motivo las fracturas nasales frecuentemente pasan inadvertidas en el niño, al quedar ocultas por la rápida aparición del edema. Es probable que se subestimen en gran medida las lesiones del tabique. Se las descubre en el adulto, esencialmente como secuelas.

■ *Formas en el paciente de edad avanzada*

Dada la fragilidad ósea de los ancianos, se producen frecuentemente fracturas conminutas.

FORMAS CON SECUELAS

Predominan en cuanto al aspecto exterior de la nariz, las que se caricaturizan como «nariz de boxeador». Afectan tanto a la arquitectura externa como la interna. Se observa externamente, en la región ósea, la formación de callos antiestéticos (medios o laterales) o por el contrario, defectos en forma de «silla de montar». En la región cartilaginosa se observa preferentemente desviación de la punta, asimetría de la punta. En cuanto a la estructura interna, el tabique nasal puede presentar distintos aspectos, con deformaciones muy importantes y complejas, que obstruyen la vía nasal. Su corrección a veces es difícil porque el cartílago postraumático se presenta en capas superpuestas, resultando así trabajoso hallar un plano de disección. Es frecuente hallar una perforación del tabique, que revela un hematoma no tratado o que ha pasado inadvertido.

Tratamiento

Ya en la Antigüedad fue descrito el tratamiento de las fracturas nasales [3, 28]. La reducción de las deformaciones óseas se realizaba en el antiguo Egipto mediante un elevador o utilizando los dedos. Se lograba la inmovilización usando tablillas intranasales y un vendaje sólido por fuera de la nariz. Hipócrates recomendaba una reducción precoz de este tipo de fractura, pero consideraba que las lesiones del tabique impedían realinear correctamente la pirámide nasal. Las técnicas evolucionaron hacia finales del siglo XIX, con la aparición de distintos tipos de fórceps, que permiten una manipulación de los huesos propios de la nariz y del tabique nasal. En la actualidad sólo se concibe el tratamiento de las fracturas nasales una vez que han sido atendidas las urgencias inmediatas y vitales. La atención de las fracturas forma parte de una estrategia de tratamiento global que abarca las lesiones asociadas.

TRATAMIENTO DE LAS FRACTURAS SIMPLES DE LOS HUESOS PROPIOS DE LA NARIZ Y DEL TABIQUE

■ Objetivos

Son funcionales y estéticos:

- objetivo funcional: restablecer la función ventilatoria normal;
- objetivo estético: restablecer la armonía del contorno óseo.

■ Medios [3, 32, 39]

Siempre deben emplearse en un medio quirúrgico.

Ortopédicos

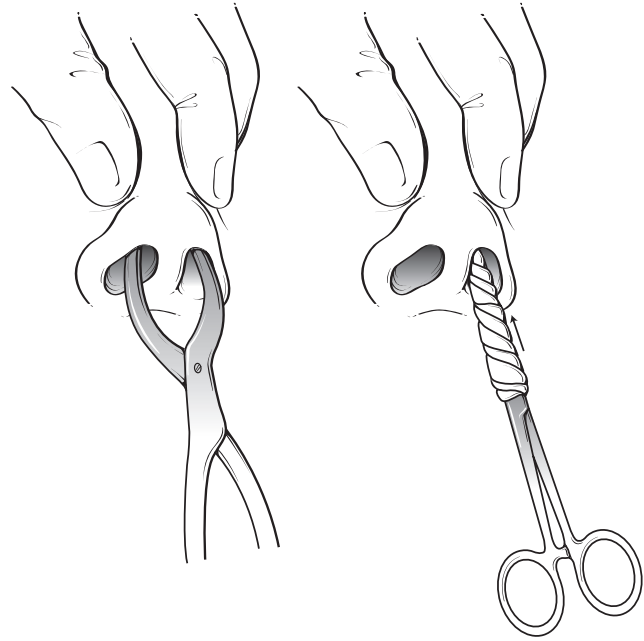
Teóricamente, en situación de precariedad y si el paciente es capaz de resistirlo, es posible reducir una fractura de los huesos propios de la nariz utilizando el pulgar y por simple presión, pero en el presente fascículo se describe la reducción instrumental de fracturas cerradas después de haber introducido una mecha empapada o rociado cada fosa nasal con un vasoconstrictor como la lidocaína al 5 % con nafazolina y de haber aspirado los eventuales coágulos.

En cuanto a la reducción de los huesos propios de la nariz, los fragmentos óseos son destrabados mediante un elevador (fig. 1). Una vez introducido en la fosa nasal, el elevador se apoya contra la cara interna de los huesos propios de la nariz, teniendo cuidado de no avanzar muy profundamente hacia arriba, para no herir la lámina cribosa del etmoides. Se presiona con el elevador en diferentes direcciones y en distintos puntos para obtener una reducción adecuada. Los instrumentos utilizados para esta reducción varían según la categoría de la fractura y los hábitos del cirujano: tijeras romas protegidas, elevador de Claude Martin, que posibilita un contraapoyo en las fosas nasales, fórceps de Asch o de Walsham.

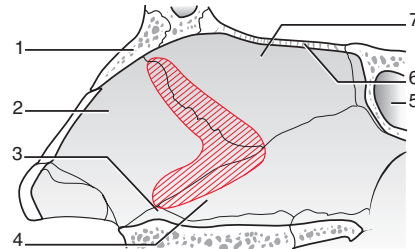
La intervención produce hemorragia y requiere aspiración, en especial en ausencia de intubación traqueal. Además del empleo del instrumental mencionado, es necesario efectuar simultáneamente maniobras externas en el dorso de la nariz, que permiten realizar el modelado. La reducción de la deformación del tabique puede obtenerse manipulándolo directamente con un fórceps del tipo Asch.

Quirúrgicos

En el caso de fracturas nasales simples, la reducción quirúrgica encuentra su aplicación en ciertas categorías de fracturas del tabique. El acceso a la deformación consiste, al igual que en la septoplastia, en una incisión interseptocolumelar.



1 Reducción manual con pinza de Asch o tijeras romas protegidas.



2 Según [28].

1. hueso propio de la nariz; 2. cartilago del septo; 3. cresta maxilar; 4. vómer; 5. seno esfenoidal; 6. lámina cribosa del etmoides; 7. lámina perpendicular del etmoides.

Separando la mucosa y el pericondrio se expone la zona de deformación del septo en la que se practican las resecciones cartilaginosas que sean estrictamente necesarias para lograr realinear el tabique. Por ejemplo, en la deformación clásica en C, es suficiente reseca una pequeña franja cartilaginosa y ósea situada sobre la deformación [3, 28] (fig. 2).

■ Tipo de anestesia

La elección de la anestesia se plantea esencialmente en los casos en que se indica reducción de una fractura cerrada y simple de los huesos propios de la nariz en el adulto. Se puede elegir entre la anestesia general y la local. En las fracturas nasales más complejas, así como en el niño, se utiliza usualmente anestesia general.

Los estudios sobre reducciones ortopédicas de fracturas nasales en el adulto [3, 9, 31, 44, 45], muestran que el procedimiento anestésico utilizado no modifica de manera estadísticamente significativa el resultado estético o funcional.

Anestesia general

Se utilizan protocolos variables, pero debe ser profunda durante la reducción de la fractura de la nariz propiamente

dicha^[43]; provoca aumento del sangrado y se halla especialmente indicada en pacientes temerosos. Se complementa habitualmente con anestesia tópica: se aplica un algodón embebido en lidocaína con nafazolina^[3] para lograr una disminución del sangrado. Con frecuencia se mantiene la ventilación mediante la intubación orotraqueal^[22]. Algunos autores, sin embargo, preconizan^[2, 8, 43] la utilización de la mascarilla laríngea durante la reducción de las fracturas de los huesos propios de la nariz. Choufane^[8], en un estudio realizado en 116 pacientes sometidos a reducción de los huesos propios de la nariz bajo anestesia general con mascarilla laríngea, no relata ninguna complicación. Los partidarios de la mascarilla laríngea señalan que su colocación no requiere curarización y que ofrece además la ventaja de provocar menos complicaciones faríngeas y laríngeas traumáticas o dolorosas que una intubación orotraqueal, a lo que se asocia un despertar de mejor calidad. Los que se oponen a la utilización de la mascarilla laríngea^[2] insisten en señalar que proporciona una menor protección a las vías respiratorias inferiores. Por otra parte, algunos autores^[22] consideran que además del riesgo de desplazamiento de la mascarilla (en el 30 % de los casos aun cuando sea aplicada por personal entrenado), se debería tener en cuenta también que el uso de propofol asociado con anestesia local obtenida por rociado de lidocaína, permite evitar el uso de curares.

Anestesia local

Puede realizarse por infiltración o por aplicación percutánea después de la premedicación.

• Anestesia por infiltración

Se utiliza lidocaína al 1% con epinefrina para evitar el riesgo de hemorragia.

Se aplica la inyección después de colocar una mecha endonasal embebida con lidocaína con nafazolina. La inyección se realiza por vía endonasal: infiltración de la mucosa nasal de la bóveda e infiltración subcutánea del dorso a partir del pliegue nasal (plica nasi). Puede completarse con la infiltración del tabique y del cornete medio, pero también con infiltración externa, cutánea, a la altura de los nervios infraorbitarios e infratrocleares^[3].

La inyección es siempre dolorosa, por lo que una hora antes de la intervención quirúrgica se recomienda administrar 2 g de paracetamol por vía intravenosa.

Es importante esperar por lo menos 15 minutos después del taponamiento embebido en anestesia local antes de efectuar la operación de reducción.

• Anestesia tópica

Recientemente Jones^[19] vuelve a señalar la superioridad de la anestesia puramente tópica, mediante la aplicación de una pomada con lidocaína y prilocaína en la región nasal y paranasal, asociada a una anestesia tópica de la mucosa nasal con una solución de cocaína al 5 %.

En realidad El Kholy^[13] ya había señalado el interés de esta pomada.

Con un sentido práctico, los autores recomiendan limpiar la piel con alcohol y aplicar después la pomada en capa gruesa siguiendo una línea superior tangente a las cejas y una perpendicular que pasa a la altura de los agujeros infraorbitarios; debe cubrirse después la región con un plástico oclusivo durante una hora. Según los autores esta técnica es menos invasiva y menos dolorosa que la anestesia local por infiltración; evita además los inconvenientes propios de la infiltración, que como se sabe, modifica los relieves superficiales necesarios para apreciar la buena reducción final y plantea el riesgo adicional de lesionar un nervio. Muchos autores^[9, 10, 13, 19, 31, 44, 45] confirman que la reducción de una fractura simple de

los huesos propios de la nariz puede realizarse bajo anestesia local sin perjuicio para el paciente y con el máximo confort. Esta posición presenta además un indudable interés económico.

■ Medios de contención

Según la mayoría de los autores debe aplicarse una contención interna. Su finalidad consiste en brindar un soporte interno y realizar la hemostasia local, evitando así el descenso de las estructuras en las fracturas inestables después de la reducción. Se recurre a la aplicación de una mecha de tejido reabsorbible o no reabsorbible y a férulas septales de siliconas en caso de septoplastia. La duración recomendada para esta contención varía según los autores entre 3 y 5 días. Las férulas septales, por el contrario, se dejan en el lugar 10 días por lo menos.

La contención externa cumple la función de realizar un modelado postoperatorio y de brindar protección contra eventuales traumatismos durante el postoperatorio inmediato. Se realiza utilizando diversos materiales: puede tratarse de férulas de yeso, metálicas o termomoldeables. Las férulas termomoldeables ofrecen múltiples ventajas^[11, 25, 35]: perfecta aplicación sobre la piel, posibilidad de ser retiradas y remodeladas sobre el paciente después de lavarlas, ausencia de conjuntivitis (a diferencia de las férulas de yeso) y la posibilidad de elegir las de diferentes colores, para mayor placer de los niños. La duración aconsejada para esta contención varía entre 10 y 14 días. Finalmente, según la literatura no parece existir una correlación clara entre el resultado final y la duración de la contención, sea ésta interna o externa^[3].

■ Lugar que ocupa el tratamiento médico

El tratamiento médico tiene por finalidad tratar el dolor y el edema y prevenir las infecciones, en especial después las maniobras de reducción. Los antiinflamatorios, al reducir los fenómenos edematosos facilitan dichas maniobras. Se prescriben antibióticos que deberán ser administrados durante todo el tiempo que se mantengan colocadas las mechas endonasales. En los casos de fracturas abiertas o de complicaciones por hematomas del tabique, dicho lapso se prolonga por 8 días. Habitualmente se utilizan analgésicos de niveles 1 o 2. Antes de proceder a la reducción se recurrirá a pequeñas ayudas, como la aplicación de un dispositivo con hielo o de compresas frías sobre la pirámide nasal o el cuidado de mantener la cabeza del paciente en un plano elevado.

■ Indicaciones terapéuticas

Sólo se indica la reducción de una fractura nasal cuando ésta altera la forma de la nariz de manera visible a pesar del edema o cuando se comprueba la existencia de un desplazamiento mediante el examen radiográfico. Para evaluar el desplazamiento puede recurrirse a veces a radiografías del paciente, anteriores al traumatismo.

¿Cuándo se deben tratar las fracturas?

Existen tres situaciones en que el tratamiento de la fractura debe realizarse con carácter de urgencia: en caso de fractura abierta, de hematoma del tabique o de epistaxis grave.

Excluyendo esos casos, el lapso ideal para la reducción se sitúa entre los 5 y los 14 días. Dicho lapso permite que el edema disminuya, posibilitando así una mejor apreciación tanto de la deformación como de la corrección obtenida. En una tesis reciente^[33] en que se analizaron 144 reducciones de fracturas nasales cerradas en adultos, el lapso medio transcurrido entre el traumatismo y la reducción fue de 8 días. Si se opta por la anestesia local, la reducción debe efectuarse

antes de transcurridos 10 días, porque pasado este lapso a menudo se observa que la fractura ha comenzado a consolidarse, lo que torna difícil la reducción.

En los casos que requieren reducción quirúrgica del tabique para evitar la formación de lesiones fibrosas y de zonas septales sin vascularización, se preconiza una reducción precoz, en un lapso de menos de 5 días.

Finalmente, ciertos autores recomiendan una reducción muy precoz, inmediatamente después del traumatismo y antes de que aparezcan los fenómenos edematosos ^[19, 34, 42].

¿Cómo se deben tratar las fracturas?

Cuando se trate de una fractura unilateral o bilateral de los huesos propios de la nariz y en ausencia de fractura del tabique, existe consenso en aplicar una técnica de reducción cerrada, asociada a la contención.

En caso de fractura bilateral importante de los huesos propios de la nariz debe sospecharse sistemáticamente la existencia de una fractura del tabique, que puede comprometer el resultado a mediano plazo por desplazamiento secundario del dorso nasal. En su tesis, Van der Gucht ^[41] llevó a cabo un estudio retrospectivo sobre los resultados a distancia del tratamiento primario por reducción cerrada de 86 casos de fracturas nasales en adultos, después de transcurrido un lapso promedio de 28 meses: el 79 % de los pacientes se declaraba satisfecho, pero según el análisis clínico sólo se obtuvieron resultados correctos en el 38 % de los casos. Por lo cual el autor concluye que la técnica de reducción cerrada, aplicada globalmente a las fracturas nasales, resulta manifiestamente insuficiente. Y esto se aplica en especial a las fracturas con participación del tabique, entre las que el autor sólo registra un 25 % de resultados buenos a muy buenos. Otra tesis, realizada en 1998 analiza el postoperatorio de 42 reducciones cerradas de fracturas nasales en adultos ^[33]. Registró resultados objetivos deficientes en el 47,5 % de los casos, aunque el 62 % de los pacientes se mostraron satisfechos. Pech ^[32] había ya señalado, por otra parte, la dificultad de reducir ortopédicamente una fractura del tabique nasal, a causa del edema submucoso, de las frecuentes deformaciones preexistentes del tabique y finalmente por la existencia de cierta superposición (en telescopio) de fragmentos del tabique que escapan completamente a la reducción manual o instrumental. En este tipo de lesiones del tabique se discute la reducción quirúrgica ^[42]. De esta forma, algunos autores ^[23, 39] consideran aconsejable la septoplastia (rinoseptoplastia) cuando fracasa la reducción ortopédica del tabique nasal o cuando dicha reducción se muestra inestable. A criterio de Simmen ^[38] es necesario ampliar la indicación de reducción quirúrgica en las afecciones del tabique. Por consiguiente es necesaria una exploración para identificar estos casos y ello requiere un examen clínico minucioso del tabique nasal con la ayuda de un endoscopio. Finalmente, otros autores recomiendan realizar primero una reducción abierta en los casos de obstrucción nasal grave, de hematoma del tabique o de fracturas abiertas.

TRATAMIENTO DE LAS FRACTURAS NASALES CONMINUTAS O COMPLEJAS

Para Strunski ^[39] el tratamiento ortopédico de las fracturas conminutas de la pirámide nasal es el más habitual. Otros autores prefieren tratar estas fracturas quirúrgicamente, a cielo abierto. Burm ^[5] propone una técnica que consiste en realizar una reducción abierta indirecta de la fractura mediante una incisión intercartilaginosa que permita realizar la fijación de los focos conminutos de fractura con la ayuda de un hilo metálico intranasal similar a un alambre de Kirshner, colocado en el subperiostio de la cara interna de los huesos propios de la nariz hasta la espina nasal del fron-

tal (fig. 3), durante 10 a 14 días. El autor presenta 27 casos de fracturas nasales conminutas tratadas siguiendo esta técnica, entre 6 y 9 días después del traumatismo; en el 85 % de los casos se obtuvo un muy buen resultado estético. Kunihiro ^[21] presenta 43 casos de fracturas nasales conminutas tratadas con reducción abierta, por osteosíntesis con hilo metálico bajo anestesia general. La reducción abierta está indicada, a criterio del autor, cuando resulte imposible obtener una corrección suficiente a través de las maniobras de reducción manual. En las fracturas abiertas, la herida se utiliza como vía de acceso; en fracturas cerradas, el autor realiza una incisión horizontal a la altura de la glabella, que permite exponer prácticamente todo el dorso; se desprende el periostio para exponer la fractura. Por otra parte, la dificultad para reducir ciertas fracturas nasales se debe a la presencia de periostio o de tejidos blandos en el foco. Sin embargo, el autor insiste en que debe preservarse al máximo el periostio del lado de la cavidad nasal. De esta manera, se reconstruye la pirámide nasal como un rompecabezas, comenzando por la base y realizando osteosíntesis con hilos muy finos, seguido por la colocación de una mecha sólo bajo el hueso propio, sin férula externa (fig. 4).

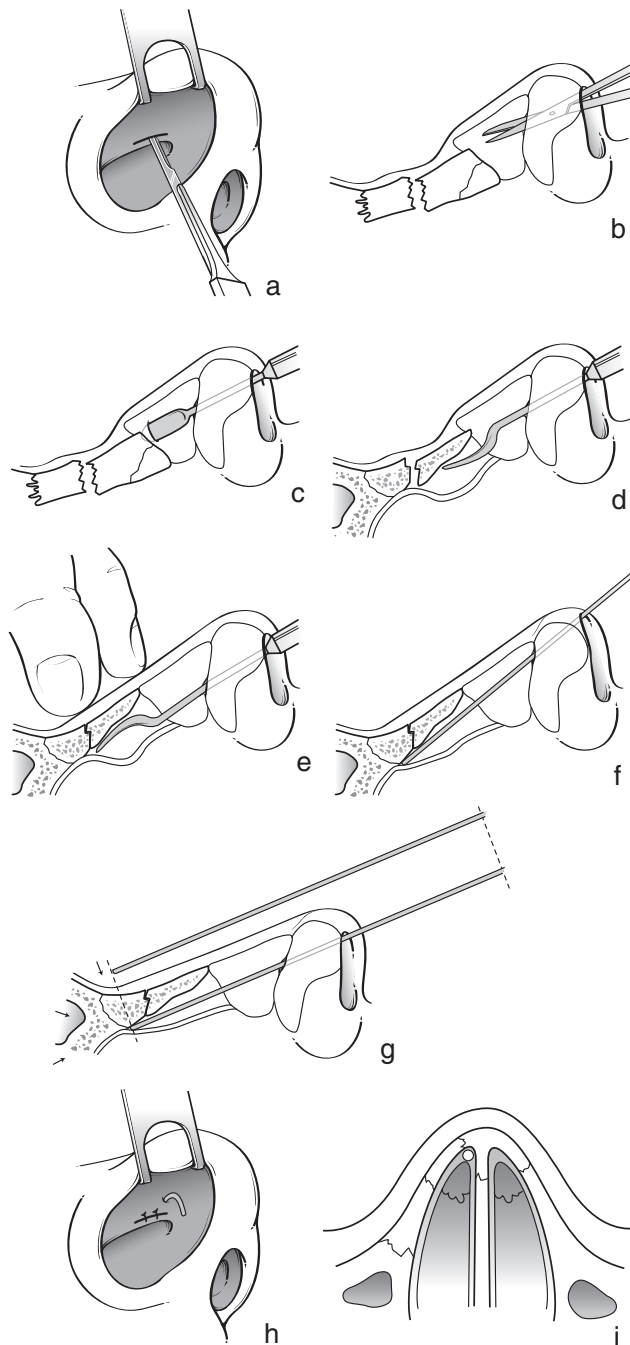
Algunos autores utilizan férulas externas bilaterales, solidarizadas mediante hilos que atraviesan la pirámide nasal ^[35]; otros, utilizan miniplacas de titanio, aunque conocen que existe el riesgo de erosión de la piel, en especial cuando se usan anteojos ^[33]. Finalmente, en aquellos casos de fractura conminuta que no permita una osteosíntesis, puede colocarse en el lugar un injerto óseo o cartilaginoso ^[14, 21, 34]. De acuerdo con las características de cada caso, el injerto óseo puede fijarse a la raíz nasal mediante el uso de placas o ser directamente fijado con tornillos sobre los huesos propios subyacentes ^[34]. Cuando no se ha practicado una osteosíntesis, la contención endonasal es importante: puede realizarse a la altura del tabique mediante una placa de silicona doblada siguiendo el reborde externo de la nariz ósea y colocando después una mecha ligera, que puede cambiarse día por medio ^[23, 32]. La mecha, que puede consistir simplemente en fragmentos de gasa reabsorbible, se ajusta en lo alto de modo que brinde sostén a la nariz ósea. Ducic ^[12] presenta una técnica original que utiliza una mecha endonasal consistente en un rollo apretado de celulosa oxigenada y regenerada que se desliza hasta colocarse bajo los huesos propios de la nariz con la ayuda de un hilo unido a una aguja, que atraviesa de uno a otro lado la piel del dorso (trasfixión). Utiliza esta técnica en las fracturas nasales inestables, como las conminutas, para evitar el uso de la mecha de contención endonasal clásica.

TRATAMIENTO DE LAS FRACTURAS NASALES ABIERTAS

Frecuentemente son heridas lineales. Después de la desinfección y de la reparación somera de la herida, se procede a la reducción de la fractura, tras lo cual se suturan cuidadosamente los bordes de la herida con puntos separados. Debe aislarse la piel del yeso mediante una compresa cicatrizante. En algunos casos de fracturas abiertas, puede utilizarse la herida como vía de acceso para reducir la fractura ^[14, 21]. En las heridas penetrantes, es importante colocar minuciosamente los principales puntos en el reborde de las narinas y en la columela ^[23].

TRATAMIENTO DE LAS FRACTURAS NASALES DEL NIÑO

La mayoría de los autores considera que el tratamiento de las fracturas de los huesos propios de la nariz en el niño, debe realizarse exclusivamente por reducción ortopédica, exceptuando muy pocos casos ^[3, 37, 40].



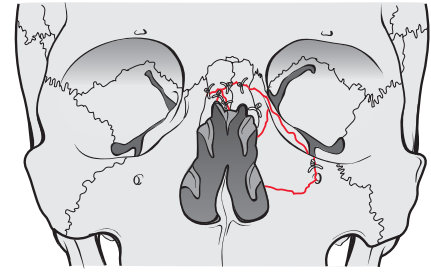
3 Técnica de Burm^[6]: reducción abierta indirecta de la fractura.

■ **En el recién nacido** ^[29, 39]

La deformación nasal puede reducirse espontáneamente. Sin embargo, en caso de luxación del tabique es necesaria la reducción ortopédica. Debe realizarse inmediatamente con un elevador, en especial si provoca una molestia respiratoria evidente durante el período neonatal, o bien secundariamente, si persiste una vez transcurridos algunos días. No se deben colocar mechas endonasales para no obstaculizar la respiración nasal del recién nacido.

■ **En el niño**

En el niño pequeño, la anestesia general con intubación, asociada a una retracción mucosa constituye la regla. Muchos



4 Fractura conminuta^[21]: reducción abierta con osteosíntesis realizada con hilo metálico.

autores son partidarios de una reducción cerrada, con resultado eventualmente incompleto ^[3, 35, 40, 41] y no excluyen la posibilidad de realizar una intervención quirúrgica complementaria: septoplastia o rinoseptoplastia después del período de crecimiento. Berthet ^[3] en su tesis dedicada al estudio retrospectivo del desarrollo nasal de 102 niños a los que se les realizó una reducción ortopédica por fractura de los huesos propios de la nariz, llega a la conclusión de que este método es eficaz en el plano funcional, aunque se observó un defecto estético residual objetivo en el 58,4 % de los casos (que habían sido tratados, en promedio, hacía 30 meses). Aunque la mayoría de las técnicas ortopédicas del adulto son aplicables en el niño, debe tenerse en cuenta que en el niño pequeño difícilmente puede aplicarse una contención externa a causa de la pequeñez de la pirámide nasal y porque a esa edad es mal tolerada: el niño tiende espontáneamente a arrancarla. Tras el estudio de la literatura, Berthet ^[3] define qué lugar debe asignarse al tratamiento quirúrgico:

- en ausencia de una fractura del tabique, se propone la reducción ortopédica;
- en caso de fractura del tabique:
 - en niños menores de 5 años, ninguna reducción quirúrgica, o una reducción cerrada;
 - en el niño mayor de 5 años, cuando existen lesiones importantes, se practica para empezar una reducción cerrada. Cuando ésta resulte imposible o insuficiente se discutirá la posibilidad de optar por realizar directamente la reducción quirúrgica. Cuando las lesiones del tabique son mínimas, se aplica siempre la técnica cerrada, pudiendo realizarse secundariamente una septoplastia o una rinoplastia.

Andrieu-Guitrancourt recuerda las reglas que se deben respetar cuando se decide realizar una septoplastia antes de la adolescencia ^[29]:

- preservar el vómer y la lámina perpendicular del etmoides;
- restablecer los fragmentos movilizados;
- realizar una resección estrictamente mínima del tabique cartilaginoso y en todos los casos fuera de las zonas de crecimiento bien conocidas;
- finalmente y sobre todo, respetar el pericondrio, que es el único capaz de regenerar cartilago en las zonas de fracturas o de incisión.

En un niño pequeño, el fenómeno de consolidación ósea se produce más precozmente, por lo que conviene intervenir en promedio, antes que en el adulto.

FRACTURAS NASALES Y PARANASALES

Son las fracturas nasoorbitarias y de las del complejo nasomaxilofrontoorbitario.

En estas fracturas el tratamiento es esencialmente quirúrgico y se halla condicionado por la evaluación clínica y por la tomografía computadorizada del paciente.

En realidad, en este fascículo sólo se exponen los grandes principios terapéuticos y se remite al lector a los artículos de Monteil ^[23] y de Breton ^[4].

Las vías de acceso son de tres tipos:

— vías periorbitarias, continuas o discontinuas. Pueden unirse dos vías del canto medio mediante una incisión horizontal a caballo del dorso de la nariz;

— vía bicoronal, que permite exponer bien la región fronto-nasoetmoidal y las paredes internas de las órbitas;

— las vías translesionales utilizan las heridas cutáneas que han sido suturadas con urgencia.

Las deformaciones óseas exigen una reducción de los fragmentos y una contención por osteosíntesis mediante miniplacas o finos hilos de acero ^[4, 14, 46]. Hilko ^[46] utiliza miniplacas en forma de H o de Y para las fracturas nasales complejas, realizando una incisión paralateronasal o una incisión bicoronal de Unterberger.

En las fracturas conminutas puede indicarse desde un principio un injerto óseo extraído de la bóveda craneal. Frodel ^[14] presenta 21 casos de fracturas nasoetmoidales; en 9 de ellas se reconstruyó el dorso nasal mediante un injerto óseo de hueso craneal, fijado por un tornillo.

Cuando el ligamento palpebral interno se halla seccionado o desprendido, debe realizarse una cantopexia transnasal, cuya técnica se describe en el artículo de Monteil ^[23].

Asimismo, es de importancia fundamental investigar una posible lesión de las vías lagrimales, cuya reparación se realiza después de los tiempos de reducción y de osteosíntesis, preferentemente en colaboración con un oftalmólogo.

TRATAMIENTO DE LAS COMPLICACIONES DE LAS FRACTURAS NASALES

■ Hematoma del tabique

Se debe abrir y evacuar completamente para evitar la sobreinfección o la necrosis cartilaginosa, así como una posible fibrosis secundaria capaz de producir obstrucción nasal. En realidad su tratamiento varía según los autores ^[3, 35]. Algunos realizan una incisión mucopericondral ^[39]; otros, una simple incisión que llegue hasta la colección hemática ^[16]; finalmente, un último grupo realiza punciones repetidas, por temor a que la incisión de la mucosa sirva de puerta de entrada a la infección. Pero existe el consenso unánime con respecto a la necesidad de asociar antibioticoterapia a la colocación de toda mecha ajustada, uni o bilateral.

La mejor contención se logra utilizando placas de silicona, que se retiran al décimo día ^[7].

■ Absceso del tabique

Expone a complicaciones ^[29]:

— mecánicas: la destrucción del cartílago provoca una deformación en «silla de montar» con alteraciones de la permeabilidad nasal;

— infecciosas, como la meningitis, las tromboflebitis cerebrales y del seno cavernoso, o absceso cerebral.

El tratamiento requiere drenaje continuo que se obtiene dejando colocada una placa durante muchos días e insertando una mecha en cada fosa nasal para favorecer la unión de las dos superficies mucosas; se administra asimismo una antibioticoterapia adaptada al germen causal.

■ Complicaciones poco frecuentes

Ahmed ^[1] describe el primer caso de trombosis séptica del seno cavernoso tras reducción de fractura nasal bajo anestesia general. Se trata de un paciente diabético a quien se le administró altas dosis de antibióticos por vía intravenosa

desde el momento mismo del diagnóstico, pero no obstante desarrolló secundariamente una endocarditis con ceguera del ojo izquierdo. Keller ^[20] describe un caso de síndrome de choque tóxico (*toxic shock syndrome*) provocado por *Staphylococcus aureus* tras la reducción cerrada de una fractura de los huesos propios de la nariz en un niño de 10 años. El paciente había sido tratado con oxacilina por vía intravenosa. El autor señala que la antibioticoterapia preventiva contra el estafilococo no protege totalmente contra el riesgo de síndrome de choque tóxico, por lo cual sólo el diagnóstico y tratamiento precoces logran aminorar la morbilidad del mismo.

Estas dos complicaciones excepcionales pero graves, muestran que no debe subestimarse nunca la atención que requiere el tratamiento de las fracturas nasales.

TRATAMIENTO DE LAS SECUELAS DE LAS FRACTURAS NASALES Y PARANASALES

■ Secuelas morfológicas

Secuelas nasales

Puede tratarse de deformaciones en el plano frontal (escoliosis, nariz torcida) o en el plano sagital (deformación en «silla de montar»). Cuando ha sido afectada la porción anterior del tabique puede producirse una depresión del dorso o nariz en «silla de montar». En su tesis, Van Der Gucht ^[41] demuestra el carácter dinámico de las lesiones, ya que el 90 % de los pacientes presentaba un resultado satisfactorio al efectuarse el control clínico final, entre los días 14 y 21 del postoperatorio, mientras que dos años más tarde la cifra de buenos resultados sólo fue del 38 %. El tratamiento de elección es la rino-septoplastia. Para obtener mejores condiciones operatorias ^[26, 35, 36], se aconseja dejar transcurrir 6 meses después del traumatismo, antes de proceder al acto quirúrgico.

Deformaciones orbitarias ^[4]

La enoftalmia secundaria al hundimiento de la pared interna de la órbita (laberinto etmoidal) puede justificar un injerto óseo por vía paralateronasal o coronal. La distopia del canto interno puede justificar una cantopexia transnasal, asociada o no a un injerto óseo.

■ Secuelas funcionales

Respiratoria

Puede ser una obstrucción nasal provocada por desviación o fibrosis del tabique, que se corrige mediante septoplastia.

Lagrimal

La obstrucción residual del conducto lagrimal puede provocar una epifora y la retención del saco lagrimal puede provocar una dacriocistitis a repetición; el tratamiento de elección será la dacriocistorrinostomía.

Infecciosa

En las secuelas infecciosas sinusales se indica, según los casos, un tratamiento médico o quirúrgico. En este último caso, se procederá a realizar una septoplastia o una meatotomía.

Incidencias medicolegales

Las incidencias medicolegales de las fracturas nasales deben considerarse por una parte desde la fase precoz y por la otra, en la fase de las secuelas eventuales.

La incidencia medicolegal atañe a la fase precoz porque se requiere el certificado inicial descriptivo^[15], cuya importancia se señala. Este certificado debe confeccionarse el mismo día en que se comprueban las lesiones. Constituye la pieza fundamental de un futuro peritaje medicolegal en el contexto de un procedimiento jurídico. Debe consignar la identidad de quien lo redacta, la identificación del traumatizado, el enunciado de sus dichos, la descripción precisa de los síntomas y de las lesiones constatadas, la eventual descripción radiológica de las lesiones, la realización o no de una intervención quirúrgica y finalmente la duración del período de inactividad o incapacidad total transitoria. La incapacidad total transitoria se define como el período de incapacidad completa, durante el cual la víctima no puede cumplir por sí misma ninguno de los actos cotidianos de la vida y debe diferenciarse de la baja laboral, que se refiere a la incapacidad transitoria para retomar una actividad profesional. En el contexto de la fractura de nariz simple, la incapacidad total transitoria excepcionalmente excede las 48 horas, mientras que la baja laboral puede ser más prolongada.

El certificado médico inicial muy frecuentemente es extendido por un clínico general o por un profesional especializado en urgencias quienes a menudo, por inexperiencia en el campo de la ORL o por carecer además de material para realizar un examen rinológico adecuado, cometen frecuentes errores de diagnóstico, en ocasiones por exceso. En el estudio de Illum^[16] el 25 % de los pacientes enviados para una evaluación especializada después de haber recibido el diagnóstico de fractura nasal, mostró que en realidad estaban exentos de fractura reciente, directamente relacionada con el traumatismo. Asimismo, las radiografías convencionales pueden mostrar soluciones de continuidad que corresponden al callo fibroso no osificado de una antigua fractura (error por exceso) o bien no revelar las lesiones cartilaginosas (error por defecto).

La fase tardía interesa al peritaje médico para una eventual indemnización por el perjuicio sufrido. El peritaje comprende distintos tiempos:

- el estudio de la historia clínica: certificado inicial y de consolidación, informes operatorio y de la hospitalización, radiografías, etc.;
- la anamnesis estudia los antecedentes personales y familiares de deformación congénita; los indicios de algún traumatismo anterior durante la infancia; las circunstancias del incidente inicial y las dolencias del paciente. El malestar funcional es con gran frecuencia respiratorio y excepcionalmente sensorial. El aspecto estético es vivenciado de distinto modo según el sexo, la personalidad y la profesión del paciente;

— el examen clínico investiga los elementos que objetivan el daño. La dificultad reside en poder diferenciar lo congénito de lo traumático. Una giba nasal, en particular, con poca frecuencia es de origen traumático: el estudio de los documentos fotográficos anteriores al traumatismo proporciona en este caso una ayuda preciosa. De igual modo, es muy difícil que las deformaciones obstructivas del tabique se relacionen con un traumatismo. Afectan de preferencia al cartilago cuadrangular: la rinoscopia permite observar secuelas de fracturas con bordes vivos, de luxación del tabique;

— los exámenes complementarios pueden objetivar una insuficiencia respiratoria nasal (rinomanometría, rinometría acústica), callos óseos hipertróficos (radiografías).

Además de la imputabilidad, la discusión medicolegal final debe evaluar:

- la incapacidad total transitoria;
- la fecha de consolidación, que se fija en general 3 semanas después del traumatismo;
- la incapacidad parcial permanente que señala una disminución del potencial físico del paciente, a consecuencia de un defecto fisiológico. La obstrucción nasal otorga un índice del 2 al 6 % según sea su gravedad, con la aclaración de que siempre es posible realizar una cirugía reparadora. En el niño, el experto debe precisar la posibilidad de un agravamiento de las lesiones y subrayar el interés de un nuevo peritaje en la edad adulta;
- la intensidad del dolor (*quantum doloris*) abarca el conjunto de los fenómenos dolorosos provocados por el traumatismo o por su tratamiento. Se cuantifica según una escala de siete puntos (también evaluada mediante una puntuación de 1 a 7). En el contexto de las fracturas nasales, esta evaluación con poca frecuencia es superior al grado nulo o leve (0 o 1);
- el perjuicio estético constituye un elemento importante de este peritaje.

Ese tipo de secuelas se evalúa igualmente siguiendo una escala de siete puntos;

- el perjuicio de la recreación, por provocar molestias durante la práctica de un deporte;
- el perjuicio profesional, que atañe a dos aspectos:
 - estético, para algunas profesiones: esta secuela debe entonces ser evaluada, ya sea como perjuicio estético, o bien como perjuicio profesional, pero en ningún caso en ambos;
 - el sensorial, en las profesiones basadas en el olfato, en caso de hipoanosmia o anosmia.

Finalmente, el experto debe informar de las posibilidades de la cirugía reparadora, de su costo y explicar cuánto se puede esperar de ella.

Cualquier referencia a este artículo debe incluir la mención del artículo original: Barnabé D, Bricchet T, Lepage P, Rondet P, Gouteyron JF et Kossowski M. Fractures nasales. *Encycl Méd Chir (Editions Scientifiques et Médicales Elsevier SAS, Paris, tous droits réservés), Oto-rhino-laryngologie, 20-385-A-10, 2002, 12 p.*

Bibliografía

- [1] Ahmmed AU, Camilleri AE, Small M. Cavernous sinus thrombosis following manipulation of fractured nasal bones. *J Laryngol Otol* 1996; 110 : 69-71
- [2] Beaulieu P. Réduction de fracture du nez : masque laryngé ou intubation trachéale ? *Ann Fr Anesth Réanim* 1992; 11 : 607
- [3] Berthet V. La réduction orthopédique des fractures des os propres du nez : analyse rétrospective des résultats; à propos de 102 cas. [thèse], Rouen, 1992
- [4] Breton P, Freidel M, Seguin P. Fractures centrofaciales (fractures de la région nasale). *Encycl Méd Chir* (Éditions Scientifiques et Médicales Elsevier SAS, Paris), Stomatologie, 22-073-A-10, 1994 : 1-10
- [5] Briche TH, Garcia D, Salf E, Sissoko B, Beaufru R, Trannoy PH et al. Fractures du nez. Aspects thérapeutiques. Prise en charge en milieu militaire. *Méd Armées* 1993; 21 : 2
- [6] Burm JS, Oh SJ. Indirect open reduction through intercartilaginous incision and intranasal comminuted nasal fractures. *Plast Reconstr Surg* 1998; 102 : 342-349
- [7] Cannoni M, Scavennec C. Fractures des os propres du nez et épistaxis. *Rev Prat* 1987; 37 : 2187-2190
- [8] Choufane S, Lemogne M, Eurin B, Monteil JP. Masque laryngé et réduction des fractures des os propres du nez. *Ann Otolaryngol Chir Cervicofac* 1977; 114 : 226-227
- [9] Cook JA, McRae RD, Irving RM, Dowie LM. A randomized comparison of manipulation of the fractured nose under local and general anesthesia. *Clin Otolaryngol* 1990; 15 : 343-346
- [10] Cook JA, Murrant NJ, Evans K, Lavelle RJ. Manipulation of the fractured nose under local anesthesia. *Clin Otolaryngol* 1992; 17 : 337-340
- [11] Drezner DA. Thermoplastic splint for use after nasal fracture. *Otolaryngol Head Neck Surg* 1994; 111 : 146-147
- [12] Ducic Y, Hilger PA. A reliable absorbable intranasal bolster for proper maintenance of fractured nasal bone position. *Rhinology* 1999; 37 : 88-89
- [13] El-Kholy A. Manipulation of the fractured nose using topical local anesthesia. *J Laryngol Otol* 1989; 103 : 580-581
- [14] Frodel JL Jr. Management of the nasal dorsum in central facial injuries. Indications for calvarial bone grafting. *Arch Otolaryngol Head Neck Surg* 1995; 121 : 307-312
- [15] Gardie Y. Le traumatisme de la pyramide nasale et les problèmes médico-légaux. [thèse], Lyon, 1985
- [16] Heymans O, Nelissen X, Medot M, Lahaye T, Fissette J. Les traumatismes du nez. *Rev Méd Liège* 1977; 52 : 764-767
- [17] Houghton DJ, Hanafi Z, Papakostas K, Parton M, Jones AS. Efficacy of external fixation following nasal manipulation under local anesthesia. *Clin Otolaryngol* 1998; 23 : 169-171
- [18] Illum P. Legal aspects in nasal fractures. *Rhinology* 1991; 29 : 263-266
- [19] Jones TM, Nandapalan V. Manipulation of the fractured nose: a comparison of local infiltration anesthesia and topical local anesthesia. *Clin Otolaryngol* 1999; 24 : 443-446
- [20] Keller JL, Evan KE, Wetmore RF. Toxic shock syndrome after closed reduction of a nasal fracture. *Otolaryngol Head Neck Surg* 1999; 120 : 569-570
- [21] Kurihara K, Kim K. Open reduction and interfragment wire fixation of comminuted nasal fractures. *Ann Plast Surg* 1990; 24 : 179-185
- [22] Le Manac'h Y, Ausset S, Lienhard A, Lenoir B. Anesthésie générale en chirurgie stomatologique et maxillo-faciale. *Encycl Méd Chir* (Éditions Scientifiques et Médicales Elsevier SAS, Paris), Stomatologie, 22-091-A-70, 1999 : 1-11
- [23] Monteil JP, Nallet E, Blumen M, Schlegel N. Chirurgie des traumatismes faciaux. *Encycl Méd Chir* (Éditions Scientifiques et Médicales Elsevier SAS, Paris), Techniques chirurgicales - Tête et cou, 46-180, 1996 : 1-16
- [24] Morax S, Benillouche P. Traumatismes orbitaires. *Encycl Méd Chir* (Éditions Scientifiques et Médicales Elsevier SAS, Paris), Ophtalmologie, 21-700-D-10, 1996 : 1-24
- [25] Morgan DW, Deadman M. The thermoplastic splint (a simple effective alternative to plaster of Paris in the fixation of nasal fractures). *J Laryngol Otol* 1988; 102 : 724
- [26] Murakami CS, Larrabee WF. Comparison of osteotomy techniques in the treatment of nasal fracture. *Facial Plast Surg* 1992; 8 : 209-219
- [27] Muraoka M, Nakai Y, Nakagawa K, Yoshioka N, Nakaki Y, Yabe T et al. Fifteen year statistics and observation of facial bone fracture. *Osaka City Med J* 1995; 41 : 49-61
- [28] Murray JA. Management of septal deviation with nasal fractures. *Facial Plast Surg* 1989; 6 : 88-94
- [29] Narcy PH, Ployet MJ, Andrieu-Guitrancourt J, Desnos J. ORL pédiatrique et pathologie cervico-maxillo-faciale. Paris : Doin, 1992
- [30] Newton CR, White PS. Nasal manipulation with intravenous sedation. Is it an acceptable and effective treatment? *Rhinology* 1998; 36 : 14-16
- [31] Owen GO, Parker AJ, Watson DJ. Fractured nose reduction under local anesthesia. Is it acceptable to the patient? *Rhinology* 1992; 30 : 89-96
- [32] Pech A, Rouvier P, Borrot Y. Fractures du nez. *Encycl Méd Chir* (Éditions Scientifiques et Médicales Elsevier SAS, Paris), Oto-rhino-laryngologie, 20-385-A-10, 1975
- [33] Poirier Peter S. Réduction orthopédique des fractures des os propres du nez chez l'adulte : analyse rétrospective des résultats. À propos de 144 cas au CHRU d'Angers. [thèse], Angers, 1998
- [34] Pollock RA. Nasal trauma. Pathomechanics and surgical management of injuries. *Clin Plast Surg* 1992; 19 : 133-147
- [35] Renner GT. Management of nasal fractures. *Otolaryngol Clin North Am* 1991; 24 : 195-213
- [36] Revol M, Servant JM. Manuel de chirurgie plastique, reconstruction et esthétique. Paris : Pradel, 1996
- [37] Sherick DG, Buchman SR, Patel PP. Pediatric facial fractures: analysis of differences in subspecialty cure. *Plast Reconstr Surg* 1998; 102 : 28-31
- [38] Simmen D. Nasal fractures: indications for open reposition. *Laryngorhinootologie* 1998; 77 : 388-393
- [39] Strunski V, Dumont X, Goin M, Laurette F. Fractures nasales. *Encycl Méd Chir* (Éditions Scientifiques et Médicales Elsevier SAS, Paris), Oto-rhino-laryngologie, 20-385-A-10, 1991 : 1-8
- [40] Thaller SR, Huang V. Midfacial fractures in the pediatric population. *Ann Plast Surg* 1992; 29 : 348-352
- [41] Van Der Gucht L. Fractures nasales : résultats à distance du traitement primaire par réduction à foyer fermé chez l'adulte : à propos de 86 cas. [thèse], Strasbourg, 1988
- [42] Verwoerd CD. Present day treatment of nasal fractures; closed versus open reduction. *Facial Plast Surg* 1992; 8 : 220-223
- [43] Villain M, Jammet P, Thomasset R, Dausse TH, Bonnet M, Souyris F. Anesthésie avec masque laryngé lors du traitement des fractures du nez. Étude sur un groupe de 53 patients. *Rev Stomatol Chir Maxillofac* 1997; 98 : 16-18
- [44] Waldron J, Mitchell DB, Ford G. Reduction of fractured nasal bones; local versus general anesthesia. *Clin Otolaryngol* 1989; 14 : 357-359
- [45] Watson DJ, Parker AJ, Slack RW, Griffiths MV. Local versus general anaesthetic in the management of the fractured nose. *Clin Otolaryngol* 1988; 13 : 491-494
- [46] Weerda H, Siegert R. Stable fixation of the nasal complex. *Facial Plast Surg* 1990; 7 : 185-188